

Intervencijska onkologija

Informacije za pacijente

Intervencijska radiologija:
Vaša alternativa klasičnoj kirurgiji

www.cirse.org

Cardiovascular and Interventional Radiological Society of Europe

RAK: zašto i kako

Minimalno invazivni zahvati pomažu onkološkim pacijentima u produženju i poboljšanju kvalitete života.

Što je rak?

U zdravom organizmu stanice se dijele i rastu stvarajući nove stanice koje su potrebne tijelu. Stare stanice odumiru, a nove ih zamjenjuju. Ponekad se ovaj proces poremeti te nove stanice nastaju i dijele se kad ih tijelo ne treba, a stare stanice ne umiru kad bi trebale. Ove novonastale stanice formiraju mase tkiva - tumore. Kancerozne tumorske stanice dijele se abnormalno i bez kontrole. Metastaze nastaju kad se jedna stanica ili grupe stanica odvoje i krvnim ili limfnim sustavom otputuju do novih organa gdje se potom dijele, rastu i razvijaju novu vaskularnu strukturu kako bi pribavile hranjive tvari.

Dijagnoza raka

Različiti testovi pomažu u dijagnosticiranju raka, uključujući:

- krvne testove
- fizikalni pregled
- metode slikovnog prikaza
- biopsiju
uzorak tkiva tumora ili drugih poremećaja se uzima i šalje patologu na pregled

Katkad se uzorak za biopsiju uzima metodama klasične kirurgije.

U većini slučajeva uzorak se može uzeti bez operativnih metoda tehnikama intervencijskih radiologa.

Biopsija iglom

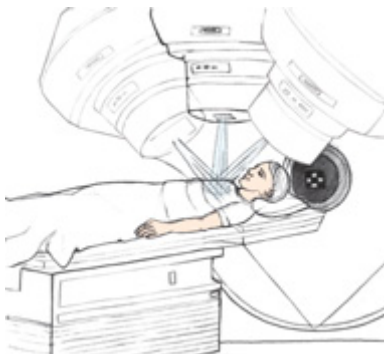Također znana kao slikovno vođena biopsija, najčešće se izvodi pod kontrolom dijaskopije, UZV-a ili CT-a. Ove procedure omogućuju radiologu vizualizaciju unutrašnjosti tijela u različitim ravninama. Stereotaktička oprema omogućuje točno lociranje ciljane promjene.

Aspiracija iglom

Slična tehnika nazvana aspiracija iglom može se koristiti za uzimanje uzorka suspektnih stanica. Također se može koristiti za analizu ostalih tekućina u tijelu. Kirurško odstranjenje tumora nudi najbolju mogućnost za izlječenje. Nažalost tumori su često inoperabilni zbog svoje veličine, položaja ili metastaza.

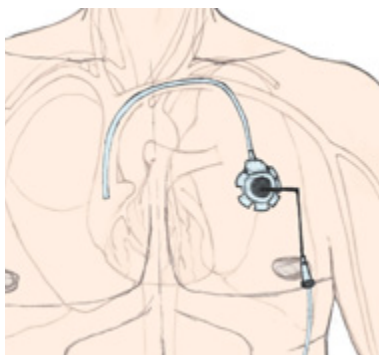
Vaše mogućnosti liječenja

Radioterapija



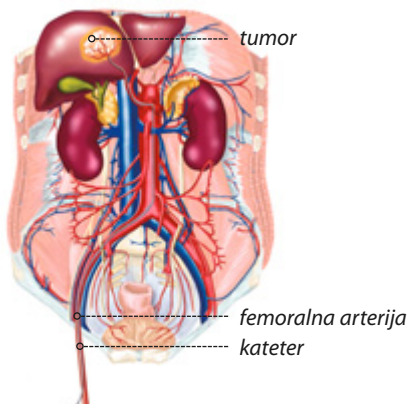
Visoko energetska zračenje se koristi za uništavanje tumora. Zato je najčešće potrebno više terapija tijekom tjedana ili mjeseci.

Kemoterapija



Implatacijska komora implantira se ispod kože odakle kateteri vode lijek u venu. Kemoterapija zahtjeva održavanje implantata.

Kemoembolizacija jetre



Pod lokalnom anestezijom kateter se uvodi u femoralnu arteriju; preciznim i vještima manevrima intervencijski radiolog postavlja kateter u hepatičnu arteriju te dalje kroz nju ubrizgavajući kemoterapeutik u vrlo visokoj dozi. Ubrizgavanje se izvodi selektivno u visokim dozama potrebnim da se unište stanice tumora.

Embolizacijske tehnike

Kod nekih pacijenata embolizacija može značajno reducirati veličinu tumora čineći ga time pogodnim za operativni zahvat. U drugih, arterijska embolizacija u potpunosti ukloni tumor poboljšavajući kvalitetu života pacijenta.

Kemoembolizacijom dopremaju se visoke doze kemoterapeutika direktno u organ čime se uskraćuje (embolizira) arterijska krvna opskrba tumora.

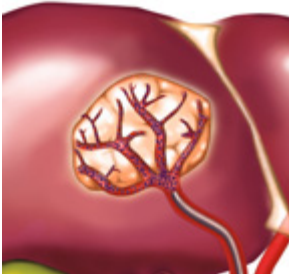Transkateterska embolizacija

Intervencijski radiolog ubrizgava sitne čestice veličine zrna pijeska kroz kateter. Te čestice zatvaraju arterijsku opskrbu, reduciraju veličinu tumora i bol.

Yttrium-90 radioembolizacija

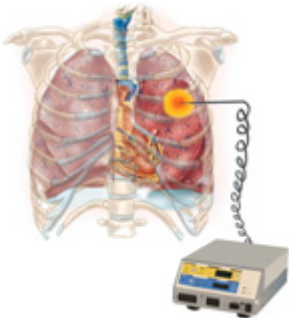
Radioembolizacija je slična kemoembolizaciji ali uz uporabu radioaktivnih mikrosfera.

Uvećanje jetre



Mikropartikli kao nosači kemoterapeutika ubrizgavaju se direktno u tumor gdje ga selektivno uništavaju bez uništavanja zdravog tkiva jetre.

Radiofrekvencija pluća



U općoj anesteziji intervencijski radiolog postavlja, pod kontrolom CT-a, iglu. Igla je povezana s generatorom koji generira radiofrekventne valove koji uništavaju tumorski promijenjeno tkivo.

Ablacijski tretmani

Radiofrekvencijska ablacija (RFA) omogućava lokalizirani nekirurški tretman ciljanog tkiva toplinom uz poštedu zdravog tkiva.

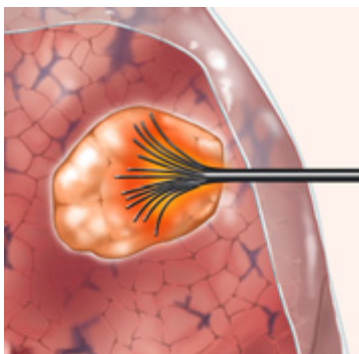
Krioablacija

Slična RFA-u no umjesto topline, ciljane stanice smrzavaju se ubrizgavanjem iznimno hladnih plinova.

Laserska ablacija

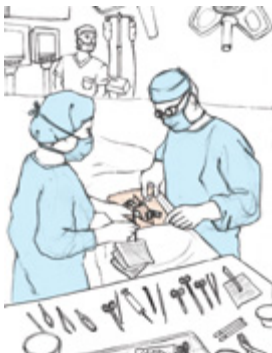Uništava tumorske stanice laserskom zrakom koja se optičkim vlaknom preko sonde postavlja na ciljano mjesto.

Uvećanje pluća



RF sonda se pod kontrolom CT-a postavlja na mjesto tumorom promijenjenog tkiva. Lokalno dovedena visoka energija ubija tumorske stanice.

Kirurgija



Kirurg pod općom anestezijom otvorenim putem-operacijom uklanja tumor.

Tretmani komplikacija tumora

Postoje brojne metode u intervencijskoj radiologiji kojima se mogu tretirati komplikacije zloćudnih bolesti kao npr. krvarenje, bol, opstrukcija vitalnih organa, infekcije itd. Iako ovi tretmani komplikacija ne mogu izliječiti pacijenta oni mu značajno poboljšavaju kvalitetu života, komfor i produžuju time očekivano trajanje života.

Kako intervencijska radiologija može poboljšati dijagnozu i tretman zloćudnih bolesti

- ambulantno liječenje ili kratkotrajna hospitalizacija
- novi pristupi liječenju
- manje bolni i manje ograničavajući zahvati
- brz oporavak
- manje nuspojava i komplikacija



DNA

Novi tretmani na obzoru

Intervencijska radiologija igra ključnu ulogu u istraživanju i razvoju novih tretmana za borbu protiv zloćudnih bolesti.

“Magnetska” kemoterapija

Intervencijski radiolozi razvijaju mogućnost korištenja magnetita i magnetskog polja u opskrbljivanju kemoterapeutika na ciljano mjesto pri čemu bi se poboljšala raspodjela lijeka na ciljanoj mjestu, a smanjile sistemske nuspojave kao npr. krvarenje, gubitak kose, mučnine.

Genska terapija

Posljednjih godina znanstvenici su dobili uvid u nove spoznaje o genomu i ulozi koju igra u razvoju brojnih bolesti. To otvara prostor za razvoj medicinskih procedura za gensku terapiju u borbi protiv zloćudnih bolesti.

Ove tehnike još su u fazi istraživanja no nude novu nadu u borbi protiv raka.

Organizacija
CIRSE Central Office
www.cirse.org

Medicinske ilustracije
Emilie Delattre
emidel@voila.fr
u suradnji sa
Marc R. Sapoval

Grafički koncept
LOOP.ENTERPRISES media
www.loop-enterprises.com

Prijevod i priprema
Vinko Vidjak
vinko.vidjak@gmail.com
Marko Slavica
markoslavica2010@gmail.com

Sva prava zadržava CIRSE
Cardiovascular and Interventional
Radiological Society of Europe
2010